УДК:799.32.071.5:616.727.2 – 85

Галина Харченко,
Ольга Марченко

Голкова електроміографія спортсменів високої кваліфікації зі стрільби з лука при міофасциальному больовому синдромі плечового пояса

Національний університет фізичного виховання і спорту України (м. Київ)

Постановка наукової проблеми та її значення. Проблема больового синдрому, пов'язаного з поразкою м'язів і фасцій, досить актуальна, оскільки м'язовий біль не є певною нозологічною формою – він привертає увагу не лише неврологів, але й вертебрологів, ревматологів, реабілітологів та інших фахівців [3, 4, 5].

Міофасциальний синдром характеризується м'язовою дисфункцією й періодичними спазматичними явищами. Протягом багатьох років тренери, спортивні лікарі та фізіологи відзначають, що в спортсменів під час навчально-тренувального процесу спостерігають м'язову болісність і скутість. Відзначено безліч причин, які призводять до виникнення міофасциального больового синдрому (МФБС) плечового пояса в спортсменів зі стрільби з лука: збільшення навантажень у передзмагальний період, виконання технічно складних програм, помилки в системі підготовки спортсменів тощо.

Проблематику, що пов'язана з виникненням МФБС під час спортивної діяльності, досить активно обговорюють у спеціальній літературі. Йому передує поява тригерних точок – больових ущільнень, розташованих у межах напружених пучків скелетних м'язів. Багато людей страждають від болю в чутливих місцях м'язів, які ще називають тригерними точками (рис. 1), або м'язовими вузлами. М'язові вузли (або міофасциальні тригерні точки) – це невелика ділянка в м'язовій тканині, у якій відбувається спазм, що викликає рефлекторний біль у зоні, віддаленій від цього місця [5, 6].

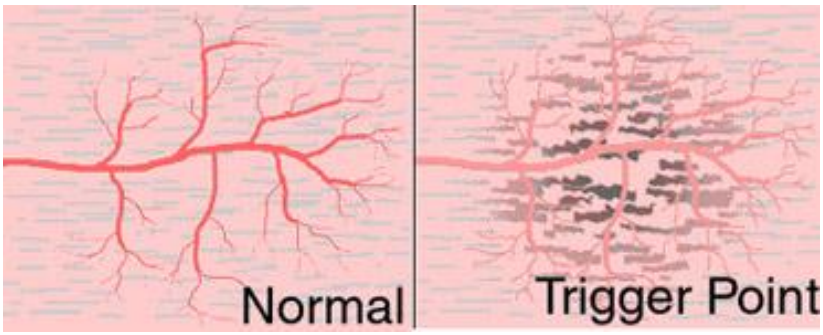

Рис. 1. *Міофасциальні тригерні точки*

Міофасциальний синдром розвивається в спортсменів, котрі мають великі навантаження під час тренування. Регулярні незначні травми призводять до пошкоджень окремих м'язових пучків, у результаті чого в них розвивається запалення, що закінчується формуванням ділянки рубцевої тканини. Якщо рубець розташовується поблизу нервових волокон, то больовий синдром може мати дуже високу інтенсивність.

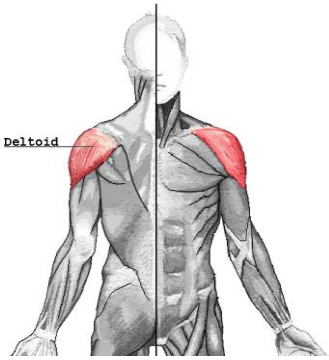

Рис. 2. *Дельтоподібний м'яз*

Метод електроміографії, що полягає в дослідженні біоелектричної активності м'язів, широко застосовують у спортивній медицині як для діагностичних цілей, так і для вивчення стану та ступеня працездатності різних груп спортсменів [1, 2, 3].

© Харченко Г., Марченко О., 2015

Зв'язок роботи з науковими програмами, планами, темами. Дослідження виконано згідно з планом науково-дослідної роботи кафедри фізичної реабілітації НУФВСУ та Зведеним планом НДР у сфері фізичної культури і спорту на 2011–2015 рр. за темою 4.4 «Удосконалення організаційних і методичних основ програмування процесу фізичної реабілітації при дисфункціональних порушеннях у різних системах організму людини» (номер державної реєстрації – 0111U001737).

Мета роботи – дослідження електроміографічних (ЕМГ) показників дельтоподібного м'яза в спортсменів високої кваліфікації зі стрільби з лука при міофасциальному больовому синдромі плечового пояса.

Методи та організація дослідження. Нейрофізіологічне обстеження з використанням методу голкової електроміографії показників дельтоподібного м'яза (рис. 2) виконано стосовно 22 спортсменів високої кваліфікації зі стрільби з лука при міофасциальному больовому синдромі плечового пояса. Електронейроміографічне дослідження проводили на електроміографі «Neuro-screen» фірми «Tonnies» (Німеччина) в Інституті травматології та ортопедії НАМН України. Здійснювала голкову ЕМГ дельтоподібного м'яза з використанням концентричних голкових електродів.

Виклад основного матеріалу й обґрунтування отриманих результатів дослідження. Результати оцінювали за параметрами М-відповіді (латентний період – у мілісекундах (мс); амплітуду – у мілівольтах (мВ)); сумарної ЕМГ (активність – мілісекунд за 1 с (мс/с), амплітуду – мВ). Класична голкова ЕМГ уключала дослідження спонтанної активності в стані спокою, оцінку параметрів потенціалів рухових одиниць при мінімальному довільному скороченні (амплітуда – мВ, тривалість – мс та кількість фаз).

Усі абсолютні ЕНМГ – показники спортсмена – представляли у відсотковому відношенні до норми (відсотків від норми). За показники норми брали аналогічні ЕМГ – показники неураженого дельтоподібного м'яза з протилежного боку.

При мінімальному довільному скороченні реєструвалися потенціали рухових одиниць (ПРО), показники амплітуди й тривалість яких не виходили за межі ±20 % норми.

Так, найбільш інформативним параметром, який дає змогу оцінювати стан рухової одиниці, – це тривалість [1]. За даними літератури [1, 2], у м'язах здорових людей максимальне відхилення тривалості окремих ПРО перебуває в межах ±30 % від величини середньостатистичного значення.

Електроміографічне обстеження ураженого м'яза в спокої не виявляє патології. Наш клінічний досвід і дані деяких науковців [1, 2] показують, що в напружених м'язових волокон, пов'язаних із міофасциальними ТТ, відсутній ЕМГ спокою. Awad й Arroyo виявили збільшену кількість поліфазних потенціалів у м'язі, ураженому тригерними точками. Проте вчені не порахували кількості поліфазних потенціалів і не зіставили з кількістю потенціалів у здорових м'язах в одного й того самого хворого. Інколи при реєстрації ЕМГ електродна голка проколює або стосується ТТ, що призводить до виникнення локальної судорожної відповіді, яка добре пальпується та спостерігається візуально. На ЕМГ відображаються нормальні потенціали (рис. 3).

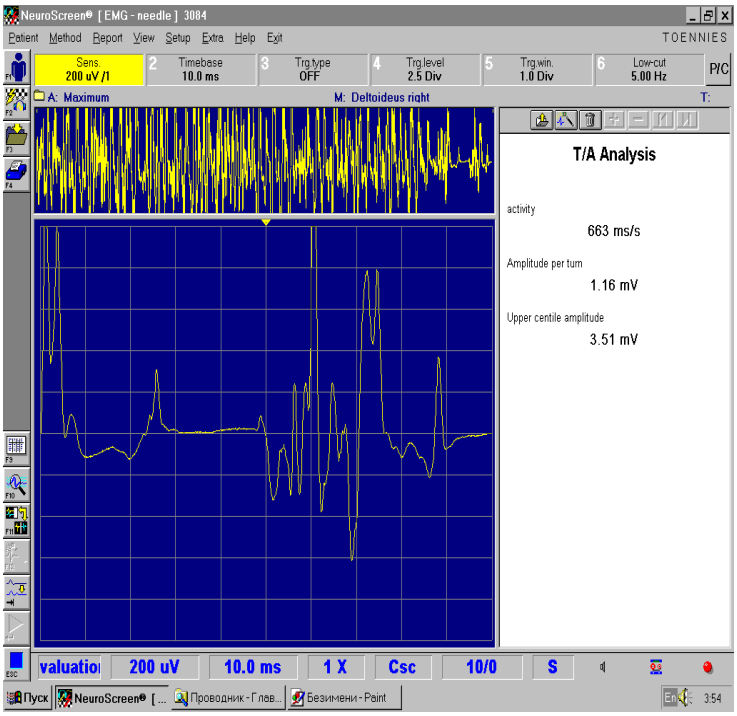

Рис. 3. *Електроміографічне обстеження без патології*

У табл. 1 представлено отримані дані турно-амплітудного аналізу електроміографії спортсменів високої кваліфікації зі стрільби з лука при міофасциальному больовому синдромі плечового пояса.

Таблиця 1

Показники турно-амплітудного аналізу електроміографії спортсменів високої кваліфікації зі стрільби з лука при міофасциальному больовому синдромі плечового пояса *(n=22)*

Показник	**Спортсмени з МФБС, *n=22***	
	$\bar{x}$	**S**
Вік, *років*	20,35	1,198
Стаж, *років*	3,25	0,708
Активність ПРО дельтоподібного м'яза правої руки, *мс/с*	778,63	15,829
Амплітуда ПРО дельтоподібного м'яза правої руки, *мкВ*	1,04	0,054
Активність ПРО дельтоподібного м'яза лівої руки, *мс/с*	786,64	16,094
Амплітуда ПРО дельтоподібного м'яза лівої руки, *мкВ*	1,34	0,060

Під час дослідження 22 спортсменів високої кваліфікації зі стрільби з лука за допомогою голкової ЕМГ ні в одному випадку не зареєстровано наявності спонтанної денерваційної активності м'язових волокон. При мінімальному довільному скороченні реєстрували потенціали рухових одиниць (ПРО), показники амплітуди та тривалості яких не виходили за межі ±20 % норми. Так, найбільш інформативним параметром, який дає змогу оцінювати стан рухової одиниці, є тривалість [2]. За даними літератури [6], у м'язах здорових людей максимальне відхилення тривалості окремих ПРО перебуває в межах ±30 % від величини середньостатистичного значення. Цей показник при міофасциальном больовому синдромі плечового пояса в середньому складав 100 % норми й вірогідно не відрізнявся від неї ($p>0,05$).

Висновки й перспективи подальших досліджень. Отримані нами дані голкової ЕМГ у спортсменів високої кваліфікації зі стрільби з лука при міофасциальному больовому синдромі плечового пояса свідчать про відсутність денерваційних процесів у дельтоподібному м'язі, що є вагомим доказом відсутності вертеброгенного генезу означеної патології.

Проведене нами електроміографічне дослідження дельтоподібного м'яза в спортсменів високої кваліфікації зі стрільби з лука при міофасциальному больовому синдромі плечового пояса засвідчило відсутність денерваційних змін.

У перспективі буде продовжено науковий пошук у вибраному напрямі.

Джерела та література

1. Касаткина Л. Ф. Электромиографические методы исследования в диагностике нервно-мышечных заболеваний. Игольчатая электромиография / Л. Ф. Касаткина, О. В. Гильванова. – М. : Медика, 2010. – 416 с.
2. Санадзе А. Г. Клиническая электромиография для практических неврологов / А. Г. Санадзе, Л. Ф. Касаткина. – М. : Изд-во ГЭОТАР-Медиа, 2008. – 64 с.
3. Трофименко Н. А. Миофасциальный болевой синдром / Н. А. Трофименко. – Киев : ЧП «Смотрич», 2004. – 108 с.
4. Трэвелл Ж. Г. Миофасциальные боли и дисфункции: руководство по триггерным точкам : в 2 т. – Т. 1 / Д. Г. Симонс, Ж. Г. Трэвелл, Л. С. Симонс ; пер. с англ. – 2-е изд., перераб. и доп. – М. : Медицина, 2005. – 1192 с.
5. Фергюсон Л. У. Лечение миофасциальной боли : клиническое руководство / Люси Уайт Фергюсон, Роберт Гервин ; пер. с англ. ; под общ. ред. М. Б. Цыкунова, М. А. Ерёмушкина. – М. : МЕДпресс-информ, 2008. – 544 с.

Анотації

Вивчено особливості розвитку міофасциального больового синдрому плечового пояса в спортсменів високої кваліфікації зі стрільби з лука. Проаналізовано нейрофізіологічне дослідження з використанням методу голкової ЕМГ стосовно 22 спортсменів високої кваліфікації зі стрільби з лука. Дослідження проводили, застосовуючи електроміографічне устаткування «NeuroScreen» (Німеччина). Дані голкової ЕМГ свідчать про відсутність у спортсменів високої кваліфікації зі стрільби з лука з міофасциальним больовим синдромом плечового пояса денерваційних процесів у дельтоподібному м'язі. Отримані результати лягли в основу розробки комплексної

програми з фізичної реабілітації для спортсменів високої кваліфікації зі стільби з лука з міофасциальним больовим синдромом плечового пояса.

Ключові слова: *електроміографія, (ЕМГ), біль, міофасциальний синдром, дельтоподібний м'яз.*

Галина Харченко, Ольга Марченко. Игольчатая электромиография спортсменов высокой квалификации по стрельбе из лука при миофасциальном болевом синдроме плечевого пояса. *Изучены особенности развития миофасциального болевого синдрома плечевого пояса у спортсменов высокой квалификации по стрельбе из лука. Проанализировано нейрофизиологическое исследование с использованием метода игольчатой электромиографии у 22 спортсменов высокой квалификации по стрельбе из лука. Исследование проводили, используя электромиограф «NeuroScreen» (Германия). Данные игольчатой электромиографии свидетельствуют об отсутствии у спортсменов высокой квалификации по стрельбе из лука с миофасциальным болевым синдромом плечового пояса денервационных процессов в дельтовидной мышце. Полученные результаты легли в основу разработки комплексной программы по физической реабилитации для спортсменов высокой квалификации по стрельбе из лука с миофасциальным болевым синдромом плечового пояса.*

Ключевые слова: *электромиография (ЭМГ), боль, миофасциальный синдром, дельтовидная мышца.*

Galina Harchenko, Olga Marchenko. Needle Electromyography of High Qualification Archers with Shoulder Myofascial Pain Syndrome. *Specifics of shoulder myofascial pain syndrome development in high qualification archers were studied. The analysis of neurophysiological study of 22 high qualification archers using needle electromyography method was performed. The study was conducted using electromyograph «NeuroScreen» (Germany). Results of needle electromyography prove the absence of denervation processes in deltoid muscle in 22 high qualification archers with shoulder myofascial pain syndrome. The obtained results gave a basis for development of the complex program of physical rehabilitation of high qualification archers with shoulder myofascial pain syndrome.*

Key words: *electromyography (EMG), myofascial pain syndrome, deltoid muscle.*